SONDERDRUCK
AUS DEM
DEUTSCHEN ARCHIV FÜR KLINISCHE MEDIZIN.
Bd. 108. Heft 1/2. 1912.

BEITRAG ZUR KENNTNIS DER TRICHINELLEN-KRANKHEIT DES MENSCHEN.

INAUGURAL-DISSERTATION

ZUR

ERLANGUNG DER DOKTORWÜRDE

DER

HOHEN MEDIZINISCHEN FAKULTÄT

DER

KGL. BAYER. LUDWIG-MAXIMILIANS-UNIVERSITÄT ZU MÜNCHEN

VORGELEGT VON

HANS KNORR
MEDIZINALPRAKTIKANT AUS JENA.

LEIPZIG,
VERLAG VON F. C. W. VOGEL.
1912.

SONDERDRUCK
AUS DEM
DEUTSCHEN ARCHIV FÜR KLINISCHE MEDIZIN.
Bd. 108. Heft 1/2. 1912.

BEITRAG ZUR KENNTNIS DER TRICHINELLEN-KRANKHEIT DES MENSCHEN.

INAUGURAL-DISSERTATION

ZUR

ERLANGUNG DER DOKTORWÜRDE

DER

HOHEN MEDIZINISCHEN FAKULTÄT

DER

KGL. BAYER. LUDWIG-MAXIMILIANS-UNIVERSITÄT ZU MÜNCHEN

VORGELEGT VON

HANS KNORR
MEDIZINALPRAKTIKANT AUS JENA.

LEIPZIG,
VERLAG VON F. C. W. VOGEL.
1912.

Gedruckt mit Genehmigung der medizinischen Fakultät
der Universität in München

Dekan:
Prof. Dr. Max v. Gruber.

Referent:
Prof. Dr. Borst.

Lebenslauf.

Als Sohn des Universitätsprofessors Dr. Ludwig Knorr, wurde ich am 30. März 1887 zu Würzburg geboren.

Von meinem 9. Jahre ab besuchte ich das humanistische Gymnasium zu Jena, wo ich das Zeugnis zum einjährigen Militärdienst und Ostern 1905 das Zeugnis der Reife erwarb.

Ich studierte dann drei Semester an der Universität zu Jena, siedelte dann nach München über, wo ich nach zwei weiteren Semestern die ärztliche Vorprüfung bestand.

Nach weiteren fünf Semestern siedelte ich für ein Semester nach Breslau über, kehrte dann wieder nach München zurück, wo ich nach weiteren zwei Semestern die ärztliche Staatsprüfung bestand (4. März 1912). Seitdem bin ich als Medizinalpraktikant in der Prosektur des Krankenhauses r. d. Isar tätig.

München, Juli 1912.

Hans Knorr.

Digitized by the Internet Archive
in 2026

https://archive.org/details/IA41548316_0007

Die Trichinellenkrankheit ist im südlichen Bayern eine so seltene Erscheinung, daß sich viele Gemeinden- (darunter auch München) noch nicht zur Einführung der teueren aber als Vorbeugungsmittel einzig in Betracht kommenden amtlichen Trichinenschau entschließen konnten.[1])

So hat auch Bollinger (1) früher und später das Vorkommen der Trichinen für Bayern als etwas ungemein Seltenes hingestellt; es dürfte aber doch nach neueren Erfahrungen diese Ansicht nicht zu Recht bestehen.

Die Endemie zu Rothenburg o. d. T. sowie zahlreiche Fälle mehr sporadischen Auftretens [Boehm (2), Boecale (3), Stäubli (4) und Spaeth (5)] haben auf die auch für Bayern bestehende große Gefahr aufmerksam gemacht. Ferner wurde seit der Einführung der obligatorischen Trichinenschau in verschiedenen Städten des nördlichen Bayerns für die zur Schlachtung kommenden Schweine eine gewisse Anfälligkeit der Trichinose erhoben. Unsere eigene Beobachtung einer familiären Trichineninfektion, auf der die folgenden Mitteilungen basieren, weisen abermals auf die Unrichtigkeit in der Annahme hin, daß Bayern, speziell das südliche Bayern, kein Feld für diese Erkrankung darstelle, und mahnen gerade wegen

1) In der Prosektur des Krankenhauses r. d. Isar kam seit 1899 unter rund 6000 Sektionen nur der im folgenden berichtete Fall von Trichinosis zur Beobachtung.

des tragischen Ausganges bei einer der erkrankten Personen zur endlichen Einführung der Fleischkontrolle auf Fadenwürmer.

Wenn man die Zahl der menschlichen Trichinoseerkrankungen überblickt, darf man nicht vergessen, wie häufig diese Krankheit unerkannt bleiben dürfte. In sporadisch auftretenden Fällen ist es für den praktischen Arzt, der aus äußeren Gründen auf die regelmäßige, stereotype Anwendung feinerer Untersuchungsmethoden (Blutuntersuchung) häufig verzichten muß, und der über eine gewisse Trichinosenerfahrung nicht verfügt, oft kaum möglich, zur richtigen Diagnose zu kommen. Leichtere Fälle werden ja bekanntlich oft als Muskelrheumatismus angesprochen. Auch unser Fall wurde erst als Kopfrose aufgefaßt und später nur durch den Umstand richtig erkannt worden, daß Frau und Tochter des Patienten, die mit den gleichen Erscheinungen erkrankt waren, im Krankenhause r. d. I. (München) einer wiederholten und eingehenden, auch die Blutmorphologie berücksichtigenden Untersuchung unterworfen werden konnten, wobei allerdings die letzte Konsequenz der Untersuchung (Muskelexzision) nicht gestattet wurde.

Auch der pathologische Anatom kann in der Stellung der Diagnose an der Leiche wohl versagen, wenn nicht schon durch die Erhebungen des Klinikers der Verdacht auf Trichinosis gelenkt ist. Denn nur im Stadium der vollendeten Verkalkung, wenn die eingekapselten Trichinen als kleinste weiße Pünktchen im Muskel sichtbar werden, läßt sich makroskopisch ein für diese Krankheit charakteristischer Befund erheben. In den frühen Stadien ist es nach der übereinstimmenden Ansicht der Autoren, die in dieser Richtung gearbeitet haben (Cohnheim, Virchow, Rupprecht, Leuckart, Stäubli) ohne mikroskopische Untersuchung nicht möglich, die Diagnose sicher zu stellen. In unserem Falle konnte der Sekant (G. B. Gruber) ebenfalls makroskopisch keine mit Bestimmtheit für Trichinose pathognomonischen Veränderungen auffinden.[1])

Es erübrigt sich bei der vollständigen und vorzüglichen Ausführung Stäubli's in der Monographie über die Trichinosis (Wiesbaden 1909) eine Darstellung der herrschenden Anschauungen über das Wesen der Erkrankung zu geben. Es sei nur darauf hingewiesen, daß noch einige Lücken in der pathologisch-anato-

---

1) Ich möchte an dieser Stelle Gelegenheit nehmen, Herrn Dr. G. B. Gruber für die Überlassung dieses Falles und für die Unterstützung bei der Fertigstellung dieser Arbeit zu danken.

mischen Bearbeitung der menschlichen Trichinose bestehen (Herz, Nieren, Knochenmark, Gehirn). Vielleicht können die an unserem Falle von menschlicher Trichinellenerkrankung gemachten Beobachtungen dazu dienen, diese Lücken ausfüllen zu helfen.

Es sei hier vorweggenommen, daß über die Möglichkeit der Infektion bei unserem Falle nicht die mindesten sicheren Anhaltspunkte gefunden wurden.

Über die Krankheitsgeschichte verdanke ich dem behandelnden Arzte, Herrn Dr. Günther, eine Reihe von Mitteilungen. Dieselben werden ergänzt durch Bekundungen des Assistenzarztes am Krankenhause r. d. I. (München), Herrn Dr. Franck, der die Tochter behandelte, und von Mutter und Tochter eine eingehende Anamnese über die Familienendemie erhob.

Krankengeschichte:

F. R., Gastwirt, 60 Jahre alt, ein untersetzter, gut genährter kräftiger Mann, nahm Mitte April ärztliche Hilfe in Anspruch wegen eines allgemeinen Unwohlseins, weil sein Gesicht angeschwollen war und weil er Muskelschmerzen im Gesicht verspürte. In den folgenden Tagen schwoll die Zunge an und wurde sehr schmerzhaft. Es bestand starkes Durstgefühl, der Schlund war sehr trocken, die Zunge belegt. Schlucken und Reden war sehr erschwert, es bestand starke Heiserkeit. Der Unterleib war stark meteoristisch aufgetrieben, es machte sich eine starke Obstipation geltend, die verschiedenen Mitteln trotzte. Der Patient klagte über kolikartige Schmerzen in der Magengegend, litt an Aufstoßen, Hustenreiz, profusen Schweißausbrüchen. Im weiteren Verlaufe wurde auch die übrige Skelettmuskulatur sehr schmerzhaft und steif.

Die Temperaturkurve zeigte den Verlauf einer Continua, sie stieg nie über 39°. Der Puls war unregelmäßig, aussetzend. Im späteren Verlaufe war er stark beschleunigt (über 140), flackernd.

Die Atmung war immer sehr kurz, es bestand starke Dyspnoe. Allmählich traten die Erscheinungen einer Bronchitis hinzu. Das Sputum wurde sanguinolent. An den letzten Tagen schwollen beide Füße und die unteren Extremitäten an. Von seiten des Zentralnervensystems zeigten sich in der letzten Zeit Aufregungszustände, Delirien, Zustände von Desorientiertheit und Neigung zu Tätlichkeiten. Schließlich trat Bewußtlosigkeit ein. Der Exitus erfolgte am 8. Mai.

Es muß bemerkt werden, daß nach Aussage des behandelnden Arztes der Patient von jeher ein „Gichtiger“ war. Auch habe er ein vergrößertes Herz gehabt, dessen Funktion manchmal zu wünschen übrig ließ.

Während der letzten Erkrankung wurde im Urin Eiweiß nachgewiesen. Spuren von Eiweiß sollen schon früher vorhanden gewesen sein.

Die Obduktion konnte erst ca. 24 Stunden post mortem vorgenommen werden. Es wurde folgender Befund erhoben:

Sektionsprotokoll.

167 cm lange Leiche eines kräftig gebauten Mannes mit halbkugelig aufgetriebenem, gespanntem Abdomen. Zahlreiche konflurierende Totenflecke in den abhängigen Partien und auch über dem Unterleib. Keine Totenstarre.

Die Corneae sind trüb, die Bindehäute weiß. Die Weichteile über den Knöchelgelenken sind leicht ödematös, beide Unterschenkel zeigen eine vielfach konfluierende, bräunliche, zarte Pigmentierung, die sich auf die Fußrücken fortsetzt. An der Außenseite des rechten Unterschenkels, 10 cm über dem Malleolus beginnend, findet sich eine handtellergroße, livide gefärbte, mit zarten Schuppen bedeckte, narbige Hautstelle. Auch im Bereich des linken Unterschenkels, über der Schienbeinkante und nach außen davon, sind vier bis 10 Pfg.-Stück-große derartige Hautnarben zu sehen. 17 cm unterhalb des Kniescheibenrandes rechts finden sich zwei seichte Wundflächen der Haut, an den Armen und an den Oberschenkeln mehrere feine Exkoriationen (Kratzeffekte der äußeren Haut). Unterhalb des Schwertfortsatzes sind einige verschorfte linsengroße, rundliche Hautstellen zu sehen.

Das Bauchdeckenfett ist $1^1/_2$ cm dick, die Gedärme stark gebläht, vorquellend, die Muskulatur des Thorax sowie die Bauchmuskulatur sehr reich von Fett durchsetzt, saftig, über dem Thorax hell braunrot, im Gebiete der geraden Bauchmuskeln leicht grau grün verfärbt. Das Netz ist herabgeschlagen. Das Zwerchfell steht rechts in der Höhe der vierten Rippe, links in der Höhe der fünften Rippe. Der Wurmfortsatz ist 13 cm lang, frei durchgängig. In der Tiefe der Bauchhöhle finden sich einige ccm einer leicht blutig gefärbten, dünnen Flüssigkeit. Die Leber grenzt mit dem Rippenbogen nach unten ab.

Die Rippen sind größtenteils verknöchert, die Lungen berühren sich nicht in der Mittellinie. Der vordere linke Lungenrand ist mit dem Mediastinum und dem Rippenfell leicht verklebt. Die rechte Lunge ist nach unten gegen das Zwerchfell leicht adhärent, die linke Lunge ebenfalls; in den Pleurahöhlen findet sich eine Spur bräunlich gefärbter, dünner Flüssigkeit. Der Herzbeutel, in Handtellergröße frei vorliegend, ist allseitig mit dem Epikard verklebt.

Die Milz ist sehr groß und weich, mißt über der C. 16,5 : 12 cm. Die Kapsel ist flach, dicht, stahlblau, das Parenchym außerordentlich schmierig, braunrot, z. T. namentlich in den Partien, die an das Colonknie angrenzen, grünlich verfärbt. Einzelheiten sind kaum zu erkennen.

Die Leber besitzt eine glatte durchsichtige Kapsel mit vereinzelten hirsekorngroßen, gelblichen Fleckchen. Die Wandung der Vena cava inferior ist glatt, die untere Partie der Leber ist grünlich verfärbt. Auf dem Schnitt ist die Zeichnung verhältnismäßig deutlich, die Grundfarbe des Parenchyms ist eine lehmbraune bis rötliche; aus den durchschnittenen Gefäßen quillt flüssiges, z. T. schaumiges Blut. Es findet sich über der Mittelpartie nahe dem rechten Lappen an der Oberfläche ein fast hanfkorngroßes, hartes Knötchen. Auf der Schnittfläche der Leber quillt das Parenchym wenig vor, was man namentlich am Rande und an den Gefäßdurchschnitten bemerkt. Die Gallenblase ist sehr groß, sie ent-

hält eine dünne, tintenähnliche Galle mit reichlich griesigem Niederschlag. Die Gallenblasenwand läßt die Epithelienleisten kaum noch erkennen.

Die Nieren und die Nebennieren sind in eine reichliche Fettkapsel eingehüllt. Die Ureteren erscheinen nicht erweitert; die Faserkapsel der Nieren läßt sich leicht abstreifen, die Nieren sind sowohl auf der Oberfläche als auf dem Schnitt sehr dunkel. Die Zeichnung ist im Gebiete der Markkegel deutlich, während sie im Randgebiete und in den Bertinischen Säulen etwas getrübt erscheint. Die Rinde ist verbreitert und quillt leicht vor. Die Nieren sind 13,5 und 14,5 cm lang. An beiden Nieren fällt wie an der Leber im Bereiche des Parenchymes ein Stich ins Bräunliche auf. Die Harnblase enthält etwa ein Quart eines dünnen Urin, in dem dünne Flöckchen wahrnehmbar sind. Die Blasenschleimhaut ist blaß, die Ureterenmündungen ohne Schwierigkeit durchgängig, die Muskulatur der Blasenwand etwas balkenförmig vorspringend; die Prostata ist in beiden Teilen vergrößert, derb. Die Samenblasen enthalten braungraues Sekret. Die Substanz der Hoden ist auffallend braun, die Gefäße stark injiziert. Das Parenchym läßt sich sehr leicht fädig abziehen. Die Venen des Plexus pampiniformis sind geschlängelt, erweitert. In den Schenkelgefäßen befindet sich flüssiges Blut. Die Leistendrüsen sind vergrößert, jedoch zentral zumeist von Fett durchwachsen, der Randbezirk besitzt eine teilweise blutig gefärbte, graue Tönung.

Die Schleimhaut des Magens ist im Cardia- und Fundusteil maceriert, gallig verfärbt und von Blut durchsetzt, im Pylorus succulent, mit einzelnen schwer auszustreichenden Falten versehen; am Pylorus selbst ist die Mucosa leicht grau pigmentiert. Der Inhalt ist wässerig dünn, Defekte oder Narben werden nicht wahrgenommen. Das Duodenum ist maceriert, sonst ohne Besonderheiten, mit ockergelbem Inhalt, der sich auch im Jejunum findet. In dem ganzen Dünndarm befindet sich eine dünne, gelb-bräunlich gefärbte, flüssige Masse, die sich im Dickdarm mehr und mehr eindickt. Die Schleimhaut des Dick- und Dünndarmes bietet nichts Bemerkenswertes. Sie ist stellenweise schmutzig grünlich und grau verfärbt. Das Pankreas ist sehr stark von Fett um- und durchwachsen, das Mesenterium sehr fettreich, seine Drüsen klein, blaß. Die Schleimhaut des Rectum zeigt zahlreiche, diffus durchblutete Stellen und leicht vorragende, geschlängelte Gefäße. Die Darmserosa ist durchweg spiegelnd, glatt, meist bräunlich in der Farbe.

Der vordere Teil der Zunge ist schorfig, trocken; es lassen sich feine Krusten leicht abstreifen. Die Tonsillen besitzen tiefe Buchten, unter denen sich auf dem Schnitt ein derbes, speckiges Gewebe zeigt. Der Kehldeckel ist nach oben etwas unregelmäßig konturiert. Die Schleimhaut der Speiseröhre ist livide, teilweise schilfrig abgehoben, die Gefäße der Innenwand sind geschlängelt und treten vor. Die Schilddrüse ist nicht vergrößert, ihr Parenchym rotbraun, mit einem Stich ins Lehmfarbene, derb, glänzend. Das Kehlkopfskelett erscheint verknöchert, die Schleimhaut des Kehlkopfes stark injiziert.

Das Herz ist größer als die Faust der Leiche, an der Umschlagstelle des Perikards befinden sich zahlreiche, derbere, fibröse Spangen, während die Adhäsionen über den Ventrikeln sich leicht lösen lassen.

Das Herzfleisch ist eingehüllt von reichlichem Fett, die Muskulatur des rechten Ventrikels besitzt eine auffallend graue Farbe. Im Ventrikel finden sich Cruor- und Speckgerinnsel, die sich leicht entfernen lassen. Die Muskulatur ist außerordentlich dünn, namentlich an der Spitze, wo sie fast völlig von Fett durchwachsen ist. Das Endokard der rechten Kammer ist zart, die Klappen der Pulmonalis ebenfalls. Das linke Herz ist außerordentlich erweitert, die Muskulatur ebenfalls blaß, graubraun, trüb, das Endokard durchsichtig, das Herzfleisch injiziert. Auch im rechten Ventrikel ist die Fettüberlagerung eine sehr starke, namentlich in der Gegend der Spitze. Eine Streifung oder Einlagerung in den Herzmuskel findet sich nicht. Die Mitralklappen sind am freien Rande leicht gewulstet, sonst o. B. Die Spitzen der Papillarmuskeln zeigen nur ganz vereinzelte gelbe Fleckchen. Der Herzmuskel ist außerordentlich zerreißlich, die Aortenklappen sind glatt, ohne Auflagerungen. Die Aorta und die großen Halsgefäße zeigen nur im geringen Grade eine leichte Auftreibung und gelbliche Fleckung der Innenwand. Die Coronargefäße stehen auf dem Schnitte kielähnlich vor.

Die Lungen besitzen eine im ganzen glatte und glänzende Oberfläche mit Ausnahme der Adhäsionsstellen, wo sich fibröse Membranen wahrnehmen lassen. An der Facies diaphragmatica zeigt sich namentlich rechts ein feines, fibrinöses, matt beschlagenes Netz. Unter der Pleura sind an zahlreichen Stellen spritzertörmige, z. T. konfluierende Blutaustritte wahrzunehmen. An den Randpartien sind die Lungen blaß, gebläht. Fingereindrücke bleiben kurze Zeit bestehen. Die Lungen sind auf dem Schnitt blutrot gefärbt, sehr saftreich, ein Teil der Lungenarterien ist durch ziemlich festhaftendes bräunliches Gerinnsel verstopft. Namentlich erweist sich die untere Partie außerordentlich reich an Blut und Saft; auf dem Schnitt springen umschriebene Bezirke etwas vor und fühlen sich derb an. Diese Stellen erscheinen äußerst luftarm. Die Schleimhaut der Bronchien ist stark gerötet und succulent.

Vor der vorderen Schilddrüsenkapsel befindet sich ein kleiner, flacher Blutaustritt im Bindegewebe. In den Kehlkopf-Brustbeinmuskeln läßt sich makroskopisch kein besonderer Befund erheben. An einzelnen Stellen nimmt man unsicher kleine weißliche Stippchen wahr, aber nur in sehr geringer Zahl. In den Muskeln des Kehlkopfskeletts lassen sich ebenfalls mit Sicherheit Einlagerungen makroskopisch nicht erkennen.

Das Zwerchfell zeigt an der Pleuraseite entsprechend dem fibrinösen Netz auf der Lungenpleura feine, sammetartige Beschläge, unter denen konfluierende Herde feiner Blutaustritte wahrzunehmen sind.

Die Adductoren femoris sind weitgehend von Fett durchwachsen, saftig. Sie lassen keine Einlagerung erkennen.

Der Musculus deltoideus ist ebenfalls sehr stark fettdurchwachsen, glänzend, dunkel braunrot. Stippchen sind nicht wahrzunehmen.

Interkostalmuskeln ohne Besonderheiten.

Das Schädeldach ist symmetrisch, arm an Diploe, die Dura mater spiegelt; in den Blutleitern ist flüssiges Blut. Bei Herausnahme des Gehirns fließt reichlich Hirnflüssigkeit in die hintere Schädelgrube. Die Pia mater ist leicht injiziert, stellenweise milchig getrübt, mit vereinzelten, feinsten Blutaustritten versehen. Die Gefäße der Basis sind zart;

die Sulci zwischen den Windungen klaffen etwas, die Hirnsubstanz ist zäh, die Rinde quillt auf dem Schnitt ganz leicht über. Die Adergeflechte sind sehr dunkel. Die Ventrikel sind ganz leicht erweitert, an einzelnen Stellen leicht granuliert. Auf Serienschnitten finden sich reichliche Blutpunkte in der Hirnsubstanz, die schnell zerfließen; Einlagerungen oder Destruktionen sind nicht wahrnehmbar.

Das Knochenmark der Rippen und der Oberschenkelknochen ist rot, geleeartig, saftig.

Nativpräparate von den M. M. Thyreoideus, Phrenicus, Deltoideus, Adductor femoris magnus, Intercostalis lassen zahlreiche eingerollte Trichinellen erkennen, die von sehr dünner, nicht verkalkter, anscheinend bindegewebiger Kapsel umgeben sind.

Organgewichte:

Herz:	420 g	Leber:	1630 g		
linke Lunge:	650 „	Milz:	290 „	Gehirn:	1450 g
rechte „	620 „	Nieren:	400 „		

Anatomische Diagnose.

Akute Dilatation des Herzens bei völliger Perikardobliteration und Fettdurchwachsung der Herzwand, Stauungsorgane (Lungen, Leber, Milz, Nieren); fibröse und fibrinöse Pleuraadhäsionen. Hypostatische und bronchopneumonische Herde in beiden Lungenunterlappen, bei Lungenemphysem und chronischer Bronchitis. Weicher Milztumor. Trübe Herzmuskel-, Leber- und Nierenschwellung. Hämochromatose des Darmes, der Milz, Leber und Hoden. Chronischer Magenkatarrh. Hochgradiger Meteorismus. Fettdurchwachsung der Skelettmuskeln, Erosionen, Ulcera und Narben der Haut beider unterer Extremitäten. Fibrom der Leber. Trichinellen in der Kehlkopfmuskulatur, im Zwerchfell, im Musculus deltoideus, in den Adductoren femorum und in den Interkostalmuskeln.

Zur histologischen Untersuchung

kamen Stückchen von verschiedenen Muskeln, vom Herzen, von der Leber, den Nieren, dem Magen, dem oberen Dünndarm, von Gekröse-Lymphdrüsen, vom Gehirn sowie Rippenstückchen. Die Gewebsstücke, die leider bei der bereits begonnenen Fäulnis der Leiche nicht sehr frisch waren, wurden in Formol fixiert, gewässert, z. T. ungefärbt in Zupfpräparat untersucht, z. T. wurden sie auf dem Gefriermikrotom geschnitten, und mit Hämatoxylin-Eosin bzw. mit einer Sudan III-Lösung behandelt. Andere Stückchen wurden nach Paraffineinbettung mit Hämatoxylin-Eosin — bzw. nach der Methode Weigert-van Gieson gefärbt. Das Gehirn kam nach Celoidineinbettung zur Untersuchung. Die Entkalkung der Rippen

behufs Untersuchung des Knochenmarkes geschah in einem Salpetersäure-Formolgemisch. Die Knochenmarkspräparate wurden teilweise in Weigert'schem Eisenhämatoxylin und Eosin, teilweise nach neueren Methoden (Pappenheim-Kardos) der Hämatologie gefärbt.

Die Untersuchung des Magen und Darmes war infolge der vorgeschrittenen Maceration außerordentlich erschwert und kann nicht als hinreichend bezeichnet werden. Es gelang nicht, irgendwelche Parasiten wahrzunehmen. Die Zellen der Magendrüsen waren vielfach abgestoßen, färbten sich nur schlecht oder gar nicht. Am Grunde der Magendrüsen nahm man stellenweise eine Ausstreuung von lymphocitären Elementen wahr.

Die untersuchten Lymphdrüsen stammen von der kleinen Curvatur bzw. aus dem Gekröse. Sie zeigen eine Abschuppung von endothelialen Elementen im Bereiche der Lymphsinus. Eine Infiltration der Lymphdrüsen ist nicht wahrzunehmen, ebensowenig eine Durchsetzung mit eosinophilen Zellen, von denen überhaupt kaum ein Exemplar vorhanden ist. Im Bereich der Randsinus sind größere, an Körnchenzellen erinnernde, z. T. phagocytierende, z. T. mit gelbbraunem Pigment beladene Zellen mit einem runden Kern zu bemerken.

Die Leber läßt eine herdweise vorhandene reichliche Fettinfiltration ihrer Zellen erkennen. Das Protoplasma ist trübe, wie überstäubt. Die Kerne treten jedoch ziemlich deutlich hervor. Sie sind stellenweise gequollen und umlagert von bräunlichem Pigment. Das Bindegewebe der Glisson'schen Dreiecke erscheint leicht vermehrt. Auch die Wandung der Zentralvenen zeigt eine etwas stärkere Bindegewebsschichte. Von ihr aus erstrecken sich zwischen den Leberbälkchen feinste Bindegewebsfasern gegen die Peripherie hinaus.

Lungenstückchen aus dem Bereiche des rechten Unterlappens zeigen eine außerordentlich starke Stauung der Kapillaren in den Alveolarwänden sowie ausgetretene rote Blutkörperchen in einer ziemlich gleichmäßigen opaken, mit Eosin sich leicht rosa färbenden Flüssigkeit innerhalb der Alveolen. In dieser Flüssigkeit sind, abgesehen von Erythrocyten an vielen Stellen, Zellen mit großem, blasigem, blassem Kerne suspendiert, an anderer Stelle nimmt man gelappt kernige Leukocytenwahr, die manchmal gehäuft, namentlich in der Umgebung eines Bronchus wahrgenommen werden. Solche Anhäufungen von Zellen zeigen vielfach nur mehr sehr schlechte Kernfärbbarkeit, so daß man den Eindruck gewinnt, als ob sich diese Zellen im Zustande beginnenden Zerfalles befänden. Unter der Pleura der Lunge kann man ebenfalls freie rote Blutkörperchen oft in ziemlicher Ausdehnung wahrnehmen. Unter dem Epithel der Pleura sind Züge von polymorphkernigen Leukocyten hingestreckt. Ansammlungen von eosinophilen Zellen sind nirgends zu bemerken, auch sieht man in den gestauten Alveolargefäßen nirgends parasitäre Elemente.

Der Herzmuskel zeigt im Sudanpräparat strichweise eine geringe, feinkörnige Fetteinlagerung im Protoplasma der Herzmuskelzellen, abgesehen von der mehr bräunlich gefärbten und gröberen Darstellung eines

namentlich um die Kerne gelagerten Pigmentes. Die Durchmusterung einer Reihe von Schnitten im Bereiche des Endokards ergibt an manchen Stellen eine in kleinsten Herden erfolgte Infiltration mit farblosen Blutkörperchen, die größtenteils aus lymphocytären Elementen besteht. Es gelang ganz vereinzelt, nach außerordentlich langdauernder Färbung in verdünntem Eosin eosinophile Zellen, aber nicht in Form von Ansammlungen und nicht in allen diesen Infiltraten, wahrzunehmen. Auch konnten auf dem bisher durchmusterten Schnitten Segmente oder Residuen von Parasiten nicht entdeckt werden. Schwielenherde sind im Herzmuskel ebenfalls nicht aufzufinden. Diese Herde sind manchmal einigermaßen umschrieben, vielfach jedoch ziehen von einem dichten Zentrum nach verschiedenen Richtungen, weniger dichte Lymphocytenzüge nach Art einer diffusen, aber lockeren Infiltration zwischen den Balken des Muskelsyncytiums hin.

Die Nieren zeigen im Bereich der gewundenen Harnkanälchen, sowie der geraden absteigenden, aber auch im Bereich vereinzelter Glomeruli einer Überstäubung und Belagerung mit Fettkörnchen. Die Epithelien der gewundenen Harnkanälchen sind gequollen, vielfach abgestoßen und lassen nur mehr vereinzelt eine Kernfärbung zu. An einzelnen Stellen liegen sie als eine undeutlich gekörnte Masse gleich einem zylindrischen Ausguß innerhalb des Lumens, das nur mehr von der bindegewebigen Stützsubstanz gebildet ist. Im Bereich der Sammelröhren sieht man vielfach das Lumen mit hyalinen zylindrischen Massen erfüllt. Hier ist das interstitielle Gewebe ziemlich breit, sieht verhältnismäßig kernarm, wie gequollen aus. Auch die absteigenden Harnkanälchen entbehren teilweise des Epithelbesatzes. Die Blutgefäße der Interstitien sind reichlich injiziert. Vereinzelte Glomeruli sind geschrumpft und bindegewebig umgewandelt. Andere zeigen eine reichliche Füllung ihrer Gefäßschlingen, aber keine freien Blutaustritte. Eine Infiltration ist nirgends wahrzunehmen. Im Rindenbereiche befinden sich auch einzelne in der Größe etwa einem Glomerulus entsprechendende cystenartige Hohlräume mit einem ganz flachen, offenbar bindegewebigen Wandbelage, und einem krümeligen sich außerordentlch stark mit Hämatoxylin färbenden Inhalt. Nahe den Spitzen der Markpapillen nimmt man ebenfalls kleine Herdchen wahr, welche sich nicht ganz scharf, aber doch umschrieben von der Umgebung durch ihre starke Hämatoxylinfärbung abheben. Im Zentrum dieser Herde befinden sich kristallinische Schollen von unregelmäßiger Gestalt. Eine Zellinfiltration in der Umgebung dieser Herde, die sich scheinbar im Bereiche eines Interstitiums befinden, ist nicht vorhanden. Es zeigen sich verschiedene Übergänge in der Ausbildung solcher Herde. An den kleinen nimmt man deutlich wahr, daß es sich um Ausgüsse in den untersten Teil der geraden absteigenden Harnkanälchen handelt. Dort liegen Zylinder, die sich auf das stärkste (auch bei sonst gleichmäßiger und durchgreifender Differenzierung der Präparate) mit basischem Farbstoffen tingieren. Die umgebende Wandung der Kanälchen ist wie überstäubt mit basischen Krümeln, die sich aber ziemlich schnell nach außen hin verlieren.

Stückchen vom Großhirn zeigen eine ganz spärliche und durchaus nicht gleichmäßige Durchsetzung der weichen Hirnhäute mit Lympho-

cyten. Dieselben sind namentlich in der Umgebung einiger Gefäße wahrzunehmen. Man findet sie dementsprechend auch in den Randbezirken der Hirnrinde. Auch in der Umgebung der Kapillaren des Rindenbereiches findet man spärliche Lymphocyten, manchmal in Häufchen von 3, 4, 5 und mehr eng nebeneinander liegenden Elementen. An einer zufällig getroffenen Stelle konnte auch eine Anhäufung von polymorphkernigen Zellen, allerdings nur im geringen Umfange, zunächst der Hirnrinde, im Bereiche der weichen Hirnhaut wahrgenommen werden. Ferner fand sich an einer Stelle, knapp unter der Hirnoberfläche ganz nahe einem großen dünnwandigen und stark ausgedehnten Piagefäße eine diffuse Ansammlung von roten Blutkörperchen; die daran angrenzende Hirnsubstanz zeigte etwas verwaschene Struktur, die etwas anders gegen das Hämatoxylin sich verhält, als die weitere Umgebung. Auch noch andere Blutaustritte, die sich zwischen Pia- und Hirnrindensubstanz flach über mehr als ein Gesichtsfeld hin erstrecken, sind wahrzunehmen. Eosinophile Zellen sind nicht wahrzunehmen, auch nicht in den durchschnittenen Gefäßen. Die Ganglienzellen der Hirnrinde zeigen überall deutlichen Kern mit Kernkörperchen. Um sie herum finden sich vielfach farblose Lücken. An Präparaten, die nach van Gieson gefärbt sind, sieht man entsprechend den eben erwähnten Stellen der Blutaustritte eine ziemlich diffuse Durchsetzung des Randbezirks der Hirnrinde mit Erythrocyten. Es zeigt sich hierbei auch sehr schön, wie solche freie Ansammlungen roter Blutkörperchen um kapilläre Gefäße des Gehirns gelegen sind, deren Wandung keine Dehiszenz erkennen lassen. Es ist noch hervorzuheben, daß die Gestalt der Blutkörperchen sehr wohl zu erkennen ist und daß eine Diffusion von rotem Blutfarbstoff nicht wahrgenommen werden kann. Um vereinzelte präkapillare Gefäße sieht man das Gliagewebe weniger dicht herum gelagert, es hat große Maschenräume, die jetzt leer erscheinen, so daß man bei schwacher Vergrößerung helle Fleckchen in der Hirnsubstanz wahrnimmt, in deren Zentrum das Gefäß liegt, dessen Wandungen nicht immer sehr deutlich sind.

Das Knochenmark der Rippen erscheint außerordentlich zellreich, ohne daß die Fettbestandteile völlig verdrängt wären. Man nimmt sofort die Anwesenheit einer großen Anzahl von eosinophilgekörnten Zellen in dem Knochenmarksgewebe wahr. Manchmal liegen die eosinophilen Zellen in Häufchen zu 4—6 eng beieinander. Sie besitzen vielfach einen etwas exzentrisch gelegenen runden Kern mit ziemlich dunklem Chromatingerüst, soweit dasselbe nicht durch die dichten und groben eosinophilen Granula überlagert ist. Es gelingt jedoch an vielen Exemplaren zu erkennen, daß dieser Kern eine feine Chromatinstruktur besitzt, innerhalb deren selten Klümpchen wahrzunehmen sind. Seltener sieht man gelappt kernige, eosinophile Zellen, während manchmal solche mit nierenförmigem Kerne wahrzunehmen sind. Die meisten eosinophilen Zellen sind sehr groß.

Die Mehrzahl der Knochenmarkselemente wird von anderen Zellen gebildet, die wie man in Präparaten mit Pappenheim'scher Färbung erkennt, ein sehr fein neutrophil gekörntes Protoplasma besitzen. Ihr Kern ist groß, sehr hell und mit zartem Chromatingerüst versehen, in dem sich dann und wann einige Klümpchen vorfinden. Von diesen Zellen

zu anderen, an denen keinerlei Granulierung, sondern nur ein staubähnliches, leicht basophiles Protoplasma erkannt wird, existieren Übergänge. Polymorphkernige Zellen mit neutrophiler Granulierung sind ebenfalls wahrzunehmen. Wieder andere Zellen besitzen ein ausgesprochen basophiles, manchmal sehr dunkel gefärbtes Protoplasma mit einem runden, scharfumrandeten Kerne, dessen Struktur sich durch dichtere Anordnung des Chromatins und vermehrte Ausbildung von Klümpchen auszeichnet. Solche Zellen lassen manchmal ein oder zwei ziemlich große Nucleolen erkennen.

Vielfach und zwar meist inselförmig zusammengeordnet sieht man dunkle, verschieden große, in der Regel aber kleinere Zellelemente mit einem sehr dunklen, oft etwas exzentrisch gelegenen Kern innerhalb eines bei Hämatoxilin-Eosinfärbung rotvioletten Protoplasmas. An dünnen Schnitten kann man erkennen, daß die Kerne dieser Zellen die Figur eines Steuerrades ungefähr wiederholen. Solche Zellen zeigen manchmal bizarre Kernformen, wie wenn sich aus der Chromatinkugel des Kernes ein oder zwei kleinere Kugeln oder Tropfen abschnüren wollten. Dadurch entsteht eine Kleeblattform des Kernes. Diese Kernzerschnürung läßt sich an anderen Zellen in noch weiter fortgeschrittenem Zustande wahrnehmen, Es existieren dann oft nur mehr spritzer- und tropfenförmige pyknotische Kernreste im Hofe des Protoplasmas. Auch Riesenzellen mit mehreren, teilweise zusammengeballten Kernen, sind vorhanden. Ebenso werden da und dort Mitosen wahrgenommen. Es handelt sich demnach um ein stark leuko- und erythropoetisches Knochenmark, mit auffallender Beteiligung der eosinophil-granulierten Elemente.

Die Muskulatur zeigte zahlreiche, meist spiralig eingeringelte Trichinellen und zwar in allen untersuchten Muskeln, wobei zu bemerken ist, daß im Zwerchfell und im Kehlkopf scheinbar die Häufigkeit der Parasiten eine etwas größere ist, als in der Muskulatur des Oberarms und der Schenkeladduktoren. Eine Ausnahmestellung in Beziehung auf den histologischen Befund nimmt das Zwerchfell ein, da es auf der pleuralen Seite die Zeichen einer ausgebildeten fibrinösen Entzündung mit Hyperämie und mit Infiltration des unterliegenden subpleuralen Binde- und Fettgewebslagers zeigt. Auf die Muskulatur selbst greift diese Entzündung in nennenswertem Grade nicht über. Die Trichinellen sind zumeist gelegen in einem zitronenförmigen Lager, das aus einem mit Hämatoxylin sich stärker tingierenden krümeligen Substrat besteht, in dem größere bläschenförmige Kerne mit deutlichem Kernkörperchen oft unregelmäßig suspendiert sind. Oft aber sind diese Kerne mehr zusammengehäuft und zwar nimmt man das mit Vorliebe an den Polen dieses Trichinellenlagers wahr, oft lagern sie scheinbar dem Trichinellenleibe selbst an. Es handelt sich hier um die schon längere Zeit innerhalb der Muskulatur liegenden Tiere. Ihr Lager ist begrenzt von einem dünnen Bindegewebssaum, um den herum man vielfach ein stark injiziertes und reichlich anastomosierendes Blutgefäßnetz sieht. An den Polen der Einlagerung sind reichlich Infiltrierende Zellenhäufungen wahrzunehmen, welche zum größten Teil aus rundzelligen Elementen (Lymphocyten) bestehen. Gewöhnlich sind ihnen aber auch vereinzelte polymorphkernige eosinophile und nicht eosinphile Zellen beigemengt. Im Bereiche ver-

einzelter Trichinellenlager kann man auch polständige stärkere Anhäufungen eosinophiler Leukocyten beobachten. Außer den beschriebenen eingewanderten und bereits festgesetzten Trichinellen mit beginnendem Bindegewebsabschluß ihres Lagers sind noch zahlreiche andere, offenbar jüngere Formen, aufzufinden. So nimmt man manchmal auf einer Seite außerordentiich lang, etwa nach Art von Speerspitzen geformte Lager wahr, die nach außen nicht immer scharf abgegrenzt sind, in der Mitte vielfach einen von krümeligen Massen umgebenen freien Streifen erkennen lassen, bei dessen Verfolgung man nahe dem stumpfen Ende des Lagers auf die Trichinelle stößt, welche entweder noch ziemlich gerade gestreckt, leicht gewellt oder schraubenförmig gewunden erscheint. Diese Lager sind ebenfalls von rundzelligen lymphocytären Elementen umgeben. Sie laufen streng parallel den Muskelfibrillen und man gewinnt den Eindruck, daß sie innerhalb einer Fibrille sich hin erstrecken. Der erwähnte freie Streifen macht den Eindruck eines Tunnels, des Weges, den der Parasit bei seiner Wanderung genommen. Dieser Weg ist manchmal von größeren Schollen belegt, die noch die Farbe der Muskulatur (sowohl im Eosin, als im van Gieson-Präpart) zeigen, an denen aber die Querstreifung verschwunden ist. Vielmehr erscheint ihr Protoplasma leicht körnig, staubartig. Sie haben im Schnitt eine kubische bis runde Gestalt und sind von Kernen dicht besäumt, oft allseitig, manchmal nur auf drei oder zwei Seiten, so daß sie den Langhans'schen Riesenzellen nicht unähnlich sind. Die Kerne dieser Schollen zeigen in Form und Struktur das Aussehen der Sarkolemmkerne der übrigen Muskulatur, die in starker Wucherung gefunden werden, oder aber sie nähern sich den vorhin erwähnten bläschenförmigen Kernen in unmittelbarer Umgebung der Trichinelle. Abgesehen von diesen auf der Einwanderungsroute der Trichinelle liegenden Myoplaxen können, an noch gerade gestreckte oder leicht gewellte Trichinellen angelagert, andere riesenzellenähnliche vielkernige Schollen entdeckt werden, welche ähnlich den Phagocyten bei der Umklammerung von abgeschwächten Milzbrandkeimen (M. v. Gruber) hart an der Leibessubstanz der Parasiten liegen. Die Protoplasmasubstanz dieser Schollen ist ebenfalls körnig, ohne Streifung, in der Färbung der Muskulatur entsprechend. Die Kerne ähneln durch ihr helles bläschenförmiges Aussehen außerordentlich den Kernen, die wir im ausgebildeten Trichinellenlager sahen. Auffallend ist auch, daß bei der Anlagerung der Schollen an den Parasitenleib die Kerne manchmal von Wurm entfernt, am andern Pol dicht gedrängt liegen. Es existieren Übergänge von den Bildern dieser Schollen zu den Anhäufungen von bläschenförmigen Kernen in dem krümeligen Lager um die Parasiten. In der weiteren Umgebung der eingelagerten Würmer finden sich reichliche Veränderungen im Muskelparenchym und im Sarkolemm, sowie im Interstitium. Schon beim Überblick mit Linsen schwacher Vergrößerung fällt eine entschiedene Kernvermehrung im Muskelgebiete auf. Die Sarkolemmkerne sind namentlich in der Nähe einer eingelagerten Trichinelle gewuchert, sie stehen vielfach reihenweise dichtgedrängt hintereinander und haben ein bald sehr dunkles Aussehen, bald sind sie vergrößert, bläschenförmig, mit deutlichem Kernkörperchen. Besonders nimmt man an den Enden von Muskelfibrillen solche Kernanhäufungen wahr

und auf Querschnitten durch derartige Stellen wird das Bild einer Riesenzelle bezw. einer vielkernigen Muskelknospe erzeugt. Die Verschiedenheit im Chromatinreichtum der Sarkolemmkerne hängt offenbar von dem Zustand des Parenchyms der Fibrille ab, an welcher diese Sarkolemmkerne sitzen. Handelt es sich um Fibrillen mit mehr oder minder intakter Querstreifung und hellem, gleichmäßigem Sarkoplasma, so sind die Kerne mehr stäbchenförmig und dunkel. Erscheint aber das Sarkoplasma körnig degeneriert, die Fibrille verschmälert, verkürzt, ohne erkennbare Querstreifung, höchstenfalls noch mit der fibrillären Längsstreifung begabt, so sind ihre Sarkolemmkerne meist größer, kugeliger, bläschenförmig, aufgehellt und mit einem oder mehreren Kernkörpen versehen. Diese Kerne haben wiederum große Ähnlichkeit mit denen, die im Lager um die Trichinellen verhanden sind. Am Parenchym der Muskeln lassen sich nicht nur in unmittelbarer Nähe von eingelagerten Trichinellen verschiedengradige Veränderungen wahrnehmen, die teilweise in einer kolbigen Auftreibung inmitten einer Fibrille und Verlust der Querstreifung bestehen. Das Sarkoplasma sieht alsdann hyalin, wachsartig aus, es läßt nur mehr schwach die fibrilläre Längsstreifung erkennen. Vereinzelt findet man mitten zwischen straffen Muskelfibrillen stark geschlängelte, entspannte, nicht unähnlich denen, die Hermann Dürck in seinem Beri-beri-Werk auf Tafel X abgebildet hat. Auch vereinzelte, unvermittelte, kolbige Auftreibungen von Muskelfasern sind wahrzunehmen. In ihrem Gebiet ist das Sarkoplasma zerfallen, doch besitzt es noch den Ton des wohlerhaltenen Muskelgewebes. Seine Substanz erscheint krümelig und schaumig. Das Sarcolemm ist hier nicht mit Sicherheit zu erweisen. Im Sudan-Präparat zeigen viele Muskelfasern und zwar zumeist die verschmälerten, welche keine deutliche Querstreifung besitzen, eine feinstaubige bis großtropfige Beladung des Sarkoplasmas mit Fetttröpfchen.

Die Interstitien zwischen den Muskelfibrillen erscheinen manchmal erweitert, man hat dann und wann den Eindruck, als seien sie von rundzelligen Anhäufungen umschrieben und infiltriert. Da es sich jedoch nicht um eine diffuse gleichmäßige Infiltration handelt und manchmal inmitten solcher Infiltrate der Ausschnitt eines Trichinellenlagers gesichtet wird, dürfte es sich wohl stets um die sich bis in die Interstitien weithin erstreckenden Infiltrate, um die parasitären Einlagerungen herum, handeln. Nicht zu verkennen ist jedoch die starke Blutfüllung der im Interstitium ziehenden Blutgefäße, deren Lympscheiden häufig von farblosen rundzelligen Blutkörperchen vollgepfropft sind. In der Umgebung ganz frisch eingewanderten Trichinellen nimmt man kleinkalibrige Gefäße sowie Gefäßsprossen im infiltrierenden Gewebe wahr.

Epikrise.

Überbliken wir den gesamten makroskopischen und mikroskopischen Befund, so kommen wir zu folgenden Überlegungen.

Es handelt sich um eine Erkrankung durch Trichinelleninvasion, die sich zur Zeit des Todes ungefähr in der 8. Woche befand. Dafür spricht die an den eingeringelten Muskeltrichinellen be-

ginnende Bindegewebseinkapselung, ganz abgesehen von der Dauer des klinischen Verlaufes und den anamnestischen Erhebungen. Jedoch scheint auch hier die Invasion der Embryonen aus der Darmwand in die Muskulatur sich über einen längeren Zeitraum erstreckt zu haben, da noch ziemlich gerade gestreckte Trichinellen sich in der Muskulatur vorfinden.

Im Magen und Darm, der wie gesagt im Zustande vorgeschrittener Leichenerscheinung war, konnten keine für die Trichinose charakteristischen Erhebungen gemacht werden. Die Leber zeigte eine trübe Schwellung makroskopisch, ebenso wie die Nieren und der Herzmuskel (Zörkendörfer, Cohnheim, Opalka (6)). An all diesen Organen konnte eine ungewöhnliche stäubchenartige bis schollige Fettdegeneration des Protoplasmas bestimmter Abschnitte des Parenchyms wahrgenommen werden.

Sehr interessant erwies sich das Studium der Nieren. Es fanden sich Residuen einer älteren Nierenerkrankung, die sich ausdrückten in der Schrumpfung und bindegewebigen Umwandlung einzelner Glomeruli. Daneben wurden aber frischere degenerative Prozesse an Epithelien der gewundenen Harnkanälchen und der absteigenden Schleifen deutlich wahrgenommen. Infolge dieser Veränderungen und einer gestörten Ausscheidungsfunktion der Nieren kam es zur Bildung hyaliner und gekörnter Zylinder, die stellenweise in großer Zahl und Ausdehnung die geraden Harnkanälchen erfüllten. Ganz frisch schienen diese entzündlichen, degenerativen Vorgänge nicht zu sein, denn es fanden sich bereits häufige Inkrustationen solcher zylindrischer Ausgüsse der Harnkanälchen und manchmal auch der angrenzenden schwer geschädigten Wandpartien. Es war manchmal nicht leicht, ja sogar völlig unmöglich, zu entscheiden, ob es sich nur um Inkrustationen oder um Kalkinfarkte handelte. Bei Zusatz von Schwefelsäure und unter Anwendung der Kautelen ließen sich feinste Gipsnadeln an den stärkst betroffenen Stellen nachweisen. Man darf aus dieser Anwesenheit von Kalk nun aber nicht schließen, daß auf alle Fälle der Erkrankungsprozeß an den Nieren unbedingt älter ist, als die Trichinellenerkrankung, denn Erfahrungen aus der menschlichen Pathologie (Sublimatvergiftungen, Lebernekrosen), Beobachtungen bei Experimenten, besonders an der Kaninchenniere, sowie neuere noch nicht veröffentlichte experimentelle Erhebungen, die G. B. Gruber im hiesigen Institut am Skelettmuskel von Kaninchen gemacht, tun dar, daß kalkige Inkrustationen bis zu weitgehender kalkige Um-

wandlung degenerierten Gewebsparenchyms innerhalb weniger Tage schon beobachtet werden kann.

Es ist also nicht unmöglich, daß diese degenerative Nierenerkrankung mit kalkiger Umwandlung kleinster Partien auf Rechnung der Trichinose zu setzen hat. Diese Feststellung ist von doppeltem Interesse. Einmal, weil die Frage der Nierenreizung bei Trichinose sowohl klinisch als anatomisch der Klärung bedarf (Askanazy, Nonne und Höpfner, Stäubli), das andere Mal weil ein Bericht von Rupprecht vorliegt, der i. J. 1864 bei Untersuchung eines Falles, den Kolberg seziert hatte, ebenfalls kalkige Umwandlung im Nierenparenchym gefunden hat:

Es handelt sich in diesem Falle um einen 63 Jahre alten Mann, der in der 5. Krankheitswoche nach Trichinelleninfektion gestorben war und zwar an Erschöpfung und einer rechtsseitigen pneumonischen Erkrankung. Als Nebenbefunde verzeichnet Rupprecht: Ein mäßiges Lungenemphysem, eine Obesitas cordis, einen chronischen Magenkatarrh und Kalkkonkremente im Gebiete der Nierenpapillen.

Da wir einen ähnlichen Befund bei derselben Krankheit erhoben haben, ist es weiterer Forschung wert, ob diese kalkige Nierendegeneration tatsächlich nur ein zufälliger Nebenbefund ist, oder ob etwa infolge einer Störung des Mineralstoffwechsels bei Trichinellenerkrankung besonders günstige Verhältnisse für die Ausbildung solcher Inkrustationen oder Kalkinfarkte gegeben sind, wobei primär unter Umständen das Nierenparenchym durch Stoffwechselprodukte oder toxische Substanzen geschädigt sein könnte, die auf Rechnung der Trichinellenerkrankung zu setzen sind.

Nächst den Nieren bot einen sehr bemerkenswerten Befund das Herz. Die zahlreichen, an verschiedenen Stellen des Herzmuskels angetroffenen kleinen, in der Ausdehnung manchmal an die rheumatischen Knötchen Aschoff's erinnernden Infiltrationsherdchen zwischen den Balken des Muskelsyncytiums müssen, wie uns scheint, auf die Trichinellenerkrankung bezogen werden — nach Art der Befunde von Graham (7), der zuerst an der Ratte auf die trichinöse Myokarditis hingewiesen hat, und im Anschluß an die Befunde von Stäubli (S. 207 der Monographie). Eine eosinophile Myokarditis konnten wir nicht feststellen. Die Herdchen bestanden zumeist aus Lymphocyten, einstweilen ohne Vermehrung des Bindegewebes; sie ließen sich unter dem Endokard aber auch mitten in der Muskulatur und nahe beim subepikardialen Fett nachweisen. Es sei aber auch hier ausdrücklich darauf hingewiesen, daß in unserem Falle sich keine entzündlichen Veränderungen des Endokards oder ältere myokarditische Herde fanden. Es ist darauf

deshalb Rücksicht zu nehmen, weil nach Angabe des behandelnden Arztes schon vor der Trichinellenerkrankung Störungen in der Herzfunktion bestanden hatten, die man geneigt sein könnte, auf eine Myodegeneratio oder Myokarditis und ihre Folgen zu beziehen. — Von Bedeutung ist vielleicht eine weitere Fesstellung, die wir an unserem Falle machen konnten. Das bei der Obduktion vergrößert gefundene Herz war allseitig mit dem Pericardium parietale verklebt, jedoch konnten die Adhäsionen leicht gelöst werden. Es handelte sich also um eine noch junge, fibröse Perikardverwachsung, die Folge einer entzündlichen Exsudation, oder einer rein fibrinösen Perikardialerkrankung. Bei dem Vorhandensein einer auf die Trichinellen zu beziehenden Myokarditis und unter Berücksichtigung der Feststellung von Graham, daß man bei Tierversuchen (Ratten) in den serösen Höhlen (Peritoneum, Perikard) besonders im Herzbeutel, reichlich ausgewanderte Trichinellen finden kann und daß diese Trichinellen dort dem Untergang verfallen sind, glauben wir auf die Möglichkeit hinweisen zu müssen, daß diese Perikarditis obliterans ebenfalls auf Kosten der Trichinellenkrankheit zu setzen ist, ohne entscheiden zu wollen, ob der entzündliche Vorgang am Perikard auf Stoffwechselprodukte der lebenden Tiere oder auf Leibessubstanzen der nach Graham und den Versuchen von Romanowitsch (8) in den serösen Höhlen absterbenden Tiere zurückzuführen ist. Da ein solcher Befund unseres Wissens bisher noch nicht erhoben wurde, möchten wir auch hierauf das Auge späterer Untersucher lenken.

Neuerdings hat Romanowitsch auch im Pleuraraum freie Trichinellenembryonen nachgewiesen. Es würde dadurch für manche Fälle außer der von Askanazy gegebene Darstellung über das Zustandekommen von kleinen Lungeninfarkten und Pleurablutungen noch eine weitere Erklärung der petechialen bis entzündlichen Erscheinungen im Gebiet dieser Serosa analog der vorher erwähnten Möglichkeit über das Zustandekommen der perikardialen Veränderungen unseres Falles bei Trichinosis zu berücksichtigen sein. Wie auch der klinisch öfter betonte Meteorismus bei Trichinellenkranken, die Serosainjektion im Abdomen, eventl. auch das geringe, leicht hämorrhagische Exsudat in der Bauchhöhle (vergleiche Obduktionsbericht unseres Falles) analog erklärt werden könnnen.

Eine andere Frage ist es, ob wir in unserem Falle die Lungenerscheinungen unmittelbar und nur auf die Trichinellenerkrankung zurückführen müssen. Der Verstorbene litt an einer chronischen

Bronchitis. Die Entstehung hypostatischer und bronchopneumonischer Herde, namentlich bei einer Schädigung des Herzens, ist ein so allgemeiner Befund, daß wir aus ihm unmöglich eine Besonderheit für den vorliegenden Fall erschließen können, zumal es uns nicht gelang, analog Askanazy's Befunden bei Kaninchen im Lungenbereiche Trichinellen wahrzunehmen; wir konnten das auch nicht erwarten, da hierfür die Erkrankung schon zu weit fortgeschritten war.

Die am Gehirn und der weichen Hirnhaut festgestellten Veränderungen, welche das Bild einer hämorrhagischen Entzündung im geringen Umfange bieten, sind vielleicht jenen Befunden am Gehirn bei akuten Infektionskrankheiten einzureihen, die Fränkel (9) und neuerdings Oseki (10) erheben konnten. Sie sind wohl zweifellos der anatomische Ausdruck jener klinischen Erscheinungen, die sich in der letzten Zeit als Benommenheit, Delirien und Gewalttätigkeit dartaten, die man geneigt ist, als Meningismus aufzufassen. Solche Erscheinungen hat schon Kratz als ein Signum mali ominis bei der Beurteilung von Fällen der Hederslebener Trichinenepidemie aufgefaßt. Stäubli konnte bei einem genesenden Falle (Sebastian Falkner) zeitweise das Bild einer schweren Meningitis klinisch beobachten. Bei der Lumbalpunktion floß der Liquor anfänglich in schwachem Strahl, dann tropfenweise, vollständig wasserklar ab. Er enthielt keine essigsäure fällbaren Eiweißkörper, die bakteriologische Untersuchung war resultatlos, während aus dem Blute des Patienten in einwandfreier Weise Streptokokken gezüchtet werden konnten. Bei dem gleichfalls an Trichinose erkrankten Vater dieses Patienten konnte das Kernigsche Phänomen wahrgenommen werden. Kratz, Nonne und Höpfner stellten bei Sektionen von Trichinenkranken eine auffallende Vermehrung des Liquor cerebrospinalis fest. Tatsächlich scheint auch in unserem Falle ein reichlich großer Hirndruck geherrscht zu haben, da Liquor cerebrospinalis in sehr erheblicher Menge bei der Herausnahme des Gehirns abfloß und die Ventrikel erweitert waren. Gleichwohl trifft aber für unseren Fall zu, was Oseki ausdrücklich betont, daß ohne eindringliche meningitische Symptome in vivo es doch glingt, post mortem entzündliche Veränderungen nachzuweisen. Da eine Untersuchung des Liquors in vivo nicht vorliegt, und da eine bakteriologische Untersuchung post mortem untunlich erschien, können wir nicht endgültig entscheiden, ob es sich in unserem Falle um eine durch Toxine bedingte, etwa dem Stäubli'schen Meningismus typhosus nahe-

kommende Erkrankung handelt, oder ob ev. durch Begleitbakterien diese nicht sehr ausgesprochene anatomische Veränderung am Gehirn und den weichen Hirnhäuten entstanden ist.

Vielleicht ist auch der bei Falkner (Sohn), von Stäubli klinisch erwiesene Meningismus, der wegen Verhaltens des Liquors trotz schwerer Symptome nicht als entzündlich gedeutet wurde, doch auf einer vorübergehenden und nicht stärker zum Ausdruck kommenden, einer restitutio fähigen entzündlichen Veränderung am Gehirne zuzuschreiben. Kann man doch, wie mir G. B. Gruber nach eigenen Erfahrungen aus der Münchener Militärepidemie an Zerebrospinal-Meningitis mitteilte, in seltenen Fällen bei schwer erkrankten Patienten mit den Symptomen ausgeprägter Hirnhautentzündung gelegentlich der Lumbalpunktion einen wasserklaren Liquor erhalten, dessen entzündlicher und infektiöser Charakter chemisch, cyto- und bakteriologisch nicht zu erweisen ist, während bei späterer Punktion ein trüber, eitriger bakterienreicher Liquor bei denselben Fällen erhalten wurde.[1])

Im Knochenmark zeigt sich eine ausgesprochene Neubildung von farblosen und hämoglobinhaltigen Zellelementen, wie das nach dem makroskopischen Befund auch zu erwarten war. Dabei schien uns eine gewisse Markeosinophilie unverkennbar zu sein, wenngleich auch die übrigen Leukocytenelemente (neutrophile Myelocyten) sicherlich nicht zurücktraten. Leider existiert bei unserem Falle kein klinischer Blutbefund. Aus dem auffallenden Mangel von eosinophilen Zellen in den Blutgefäßen der verschiedensten Schnittpräparaten, die oft große Gefäßquerschnitte zeigen, sowie aus dem gegen die Erwartung spärlichen Befund von eosinophilen Zellen in der Nähe der Trichinellen ist die Annahme abzuleiten, daß unser Patient im letzten Krankheitsstadium nur eine sehr geringe periphere Eosinophilie aufzuweisen hatte, daß er sich vielleicht entsprechend den Beoachtungen von Stäubli in der Periode des Eosinophilensturzes befand. Stäubli fand bei Tieren (p. 211 seiner Monographie) vor dem Tode wohl ein Verschwinden der eosinophilen Zellen, „aber keine wesentliche Abnahme dieser Zellen im Knochenmarke“ (briefliche Mitteilung).

Hübner (11) hat vor einem Jahr einen Fall von menschlicher Trichinose seziert und trotz spärlicher Acidophilie des Blutes eine große Menge von eosinophilen Zellen im Herz und den Skelettmuskeln ohne Verminderung der Markeosinophilie beobachtet. Ge-

1) Vgl. hierzu: Mann, Klinische Beobachtungen bei Genickstarre. Münch. med. Wochenschr. 1911 Nr. 36 S. 1912, Fall Kl.

nauere Untersuchungen des Knochenmarks gibt er nicht an, namentlich erwähnt er nicht, ob in seinem Falle rotes Knochenmark vorlag. Unser Befund weist wohl darauf hin, daß die durch die Trichinellen geschaffenen Verhältnisse zu einer vermehrten Zellbildung im Knochenmarke Anlaß geben. Dafür können Reizstoffe verantwortlich gemacht werden, die von den Trichinellen in ihrem Stoffwechsel selbst abgesondert werden, oder aber Stoffe, welche beim Verfall der Muskelsubstanz frei werden. Stäubli schreibt solchen Stoffen außer dem formativen Knochenmarksreiz auf Grund seiner Untersuchungen eine positiv chemotaktische Wirkung auf die eosinophilen Zellen zu. Nach den Versuchen von Hübner scheint erwiesen zu sein, daß die Leibessubstanzen der Trichinellen eine positiv chemotaktische Wirkung auf die eosinophilen Zellen ausüben. Darüber, ob der Eosinophilensturz durch eine Erschöpfung des Knochenmarks bedingt ist, können wir keine endgültigen Angaben machen, weil uns, wie gesagt, der klinische Blutbefund mangelt. Auf Grund des histologischen Befundes erscheint uns diese Annahme jedoch nicht sehr wahrscheinlich. Vielleicht kann der Eosinophilensturz durch einen plötzlichen Untergang der kreisenden Eosinophilen doch ebenfalls erklärt werden, oder aber durch eine gestörte Ausschwemmungsmöglichkeit aus den Knochenmarkslagern in den Blutkreislauf aus irgendeinem, in der durch eine lange schwere Krankheit geschwächten Konstitution liegenden Grunde. Wie gesagt, ist uns eine Entscheidung dieser Frage unmöglich.

Die Befunde in der Muskulatur interessieren vor allem durch die mannigfachen Übergangsbilder vom gesunden Muskel bis zu dem vollkommen zerstörten in nächster Umgebung der Parasiten, die durch Lewin, Soudakewitsch, Nonne und Höpfner, Volkmann, Ehrhardt, Hertwig, Graham und Stäubli genauer dargetan wurden, aber nicht immer übereinstimmende Erklärung fanden. Namentlich die im Lager der sich einrollenden Parasiten aufgefundenen bläschenförmigen Kerne wurden von Lewin wegen ihres erythromatischen Kernkörperchens als Besonderheit erwähnt. Die Ansicht Graham's, über die nicht spezifisch pathologische Natur solcher Kernkörperchen besteht sicher zu Recht, da man gelegentlich bei guter Fixation in den verschiedensten gesunden und kranken Geweben Kerne mit azidophilen Kernkörperchen wahrnehmen kann. Die Theorie der endogenen Zellneubildung in untergehenden Muskelfasern (Lewin) ist unklar, und von späteren Forschern nicht festgehalten worden.

Durch unsere Befunde von Gebilden, die in der Form an Riesenzellen erinnern, sind wir gezwungen, zu den Soudakewitsch'schen Anschauungen Stellung zu nehmen. Soudakewitsch sah teilweise in Muskelstückchen, an denen Lewin seine Befunde gemacht hatte, isolierte Gruppen von Zellen inmitten verfallener Muskelsubstanz, die er von noch unverändertem Protoplasma umgeben sein läßt. Diese Zellen vergleicht er mit Riesenzellen und leitet ihre Herkunft vom Sarkoplasma ab. Ähnliche Zellen sieht er, gleichsam wie eine große Riesenzelle, um den Parasiten gelagert. Diese Zellen sind dem Untergang geweiht. Er hält seine Riesenzellen für Phagocyten, deren Bildung auf Kosten des Muskelbündels geschieht. Dagegen müssen wir sagen: Bei der Einwanderung der Trichinelle kommt es zu einer schweren Schädigung des Muskelparenchyms. Die Fibrillen, das Produkt des Sarkoplasma, verlieren ihre Querstreifung. Bald ist auch die fibrilläre Struktur der Faser nicht mehr erkennbar, die Reaktion der so veränderten Muskelsubstanz wird eine andere (im chemischen Sinne); zur gleichen Zeit, vielleicht schon eher, als an den Fibrillen durch unsere Hilfsmittel degenerative Änderungen wahrzunehmen sind, kommt es zu einer ungleichmäßigen, manchmal mehr reihenförmigen, manchmal knospenförmig gehäuften, gleichsam überstürzten Vermehrung der Kerne des Sarkoleums. Die weitere Degeneration des Muskelparenchyms kann offenbar nach verschiedenen Modifikationen vor sich gehen. Man sieht in unmittelbar Umgebung der trichinigen Fasern eine wachsartige Degeneration oder eine vakuolige Entartung oder fettige Trübung, manchmal auch ein Vordringen des veränderten Muskelparenchyms nach offenbar schwer geschädigtem, zerrissenen Sarkolemm.

Es muß hier betont werden, daß bei Mangel von Serienuntersuchungen es schwer ist, immer anzugeben, ob diese Veränderungen alle an nichttrichinigen Fasern vorliegen, oder ob es sich um Randgebiete des Lagers, eines nicht mitgetroffenen Parasiten, mit noch geringerer Infiltration, handelt.

In den von Parasiten befallenen Fasern sahen wir ebenfalls und zwar am Rande ganz in der Nähe der Einwanderungszone, wachsartiger Degeneration, dann aber einen körnigen bis scholligen Zerfall der Fasern, die an manchen Stellen vorübergehend, wie zusammengefallen, einem geschrumpften Sarkolemmschlauch glichen. Bei diesem Zerfall können offenbar sehr grobe Schollen zustandekommen, an deren Grenzen sich noch die vermehrten Sarkolemmkerne befinden. Ja es erscheint möglich, daß diese Kerne gleichsam als Ausdruck einer letzten Regenerationsbestrebung sich auch

hier noch überstürzt teilen, wodurch das Bild der Riesenzellen, Myoplaxen noch deutlicher wird. Solche Gebilde, die, wie betont, die Zeichen der Parenchymdegeneration (mangelnde Querstreifung, veränderte Färbbarkeit, feine Vakuolen) an sich tragen, finden sich an den Seiten des Einwanderungsweges der Trichinelle oft bis zur Zahl von 4—6 Exemplaren. Sie finden sich aber auch unmittelbar im Lager der Trichinelle aufs engste dem Parasiten anliegend, manchmal mit abgewendeter Kernansammlung, wie wir das oben genauer beschrieben haben. (Vgl. die Abbildungen!) Gerade diese Bilder dürften in Soudakewitsch den Gedanken einer Phagocytose durch Riesenzellen geweckt haben. Man könnte zur Annahme geneigt sein, es handle sich hier um echte vom Bindegewebe abstammende Riesenzellen, da ja auch im Bindegewebe des Interstitiums sich produktive Prozesse (Bildung des umspinnenden Kapillarnetzes z. B.) geltend machen. Allein

1. sieht man von den großen scholligen, Riesenzellen-ähnlichen, in der Breite einer Muskelfaser entsprechenden Gebilden am Einwanderungsweg bis zu den eingelagerten, unmittelbar bei der Trichinelle liegenden Komplexen alle Übergänge. Sie liegen oft in einer Reihe hintereinander.

2. Finden wir sie dann, wenn die Zerfallserscheinungen an der Muskelfaser im Vordergrund stehen, vermissen sie aber, wenn das Bindegewebe (bei der beginnenden Kapselbildung) zu größerer Geltung kommt. Nur in der Umgebung gestreckter, oder mit der Einrollung beginnender Parasiten liegen diese Gebilde, die wir nach dem bisher Gesagten als Reste der Muskelfaser betrachten müssen. Außerdem sieht man auch an den innig angelagerten „Riesenzellen“ alle Kernübergänge zu den bläschenförmig aufgetriebenen in das körnig zerfallene Lager des Parasiten eingesunkenen (Hertwig und Graham) ehemaligen Sarkolemmkerne.

Es scheint so zu sein, daß die Anlagerung an den Parasiten zur völligen Auflösung des Muskelscholle (= Riesenzelle) und zur Befreiung ihrer Kerne führt. Es dürfte also die Anlagerung dieser „Riesenzellen“, die manchmal auf Querschnitten an Bildern einer „förmlichen Umklammerung“ des Parasiten erinnert, für die Riesenzellen völlig deletär sein.

Bei der die Parasiteneinlagerung umgebenden Infiltration spielen in unseren Präparaten Lymphocyten die Hauptrolle, wenngleich auch Ansammlungen von Leukocyten und Beimengungen von Eosinophilen gesehen wurden, die in einzelnen Anhäufungen sogar etwas vermehrt und zusammengedrängt erschienen. Am Rande

der Infiltration nahmen wir Wucherungen des interstitiellen Bindegewebes und angioblastische Sprossungen wahr.

Wenn wir die Erscheinungen an der Muskulatur zusammenfassen, so müssen wir folgendes sagen:

Abgesehen von der schweren Degeneration und bis zum Zerfall führenden Schädigung der Muskelfasern durch eindringende Trichinellen machen sich am Parenchym und an den Kernen Veränderungen in der umgebenden Muskulatur geltend, die als Zeichen einer Myositis aufzufassen sind. Die Wucherung der Sarkolemmkerne im Gebiete solcher Muskelentzündung darf man gewiß als Versuch oder Beginn einer Restitution auffassen.

Als Hauptergebnis dieser Untersuchungen an der Leiche eines ca. 7—8 Wochen nach der Infektion verstorbenen trichinösen Mannes kommt in Betracht: Eine Markeosinophilie bei aufgehobener Bluteosinophilie, eine auf Trichinelleninfektion zu gründenden Myokarditis und eine vielleicht ebenso zu erklärende Perikarditis. Ferner erscheint von Interesse der anatomische Befund einer makroskopisch latenten geringgradigen Meningoencephalitis mit Blutaustritten.

Zeichen von Reizung der Serosa, einer weitgehenden parenchymatösen Nierenentschädigung, sowie der Hirnbefund (Kapillarschädigungen) legen die Annahme nahe, daß die von anderen Autoren (Stäubli, Romanowitsch) gehegte Meinung über die Wirkung von Toxinen bei der Trichinellenkrankheit zu Recht besteht und daß diese Toxine den klinischen Verlauf der Trichinose beim Menschen stark zu beeinflussen vermögen, wenn auch die Annahme mechanischer Irritationen durch wandernde und im Blut transportierte Trichinellenembryonen und dadurch veranlaßte schwere Schädigungen zuzugeben ist.

Literatur.

1. Merkel, Handbuch der spez. Therapie von Penzold u. Stintzing 1. Bd. Kap. 6.
2. Böhm, Josef, Zeitschr. f. Fleisch- u. Milchhygiene Bd. 18, 19 u. 20.
3. Boecale, Münch. med. Wochenschr. 1910 p. 641.
4. Stäubli, Trichinosis. Monographie. Wiesbaden 1909 (Bergmann).
5. Spaet, Münch. med. Wochenschr. 1912 Nr. 24 p. 1319.
6. Opalka, Zeitschr. f. Fleisch- u. Milchhygiene. Bd. 18, 1908.
7. Graham, Arch. f. mikrosk. Anat. u. Entwicklungsgesch. Bd. 50, 1897 p. 219.
8. Romanowitsch, Anal. de l'inst. Pasteur. Bd. 26, 1912 p. 351—370.
9. Fraenkel, Virch. Arch. Bd. 194, 1908 p. 168.
10. Oseki, Ziegler's Beiträge Bd. 52, 1912 p. 540.
11. Hübner, Deutsch. Arch. f. klin. Med. Bd. 104, 1911 p. 289.

Erklärung der Abbildungen auf Tafel I, II.

Abbild. 1. (Winkel, hom. Imm. C., Ok. 2). Knochenmark einer Rippe.

Abbild. 2. (Winkel, 4a, Ok. 4). Muskelschollen mit gewucherten Kernen in unmittelbarer Umgebung des Parasiten. Trichinelle 2mal quer getroffen. „Umklammerungsfigur" einer der Muskelschollen.

Abbild. 3. (Winkel, 4a, Ok. 3). Muskelschollen mit Kernknospen auf dem Einwanderungswege, sowie in unmittelbarer Nähe des Parasiten.

Abbild. 4. (Winkel, Achrom. 2, Ok. 3). Zwillingsparasit in der Muskulatur.

Abbild. 5. (Winkel, Archrom. 2, Ok. 3). Speerspitzenförmige Muskelfaserdegenerationszone entsprechend der Einwanderungsstrecke der Trichinelle.

Abbild. 6. (Winkel, Fluor. Syst. 8 mm, Kompl. Ok. 3). Muskelschollen in der Umgebung einer Trichinelle. Parasit ist quer getroffen ganz unten zu sehen.

(Die Photogramme sind bei einem Balgauszug von 10 cm aufgenommen.)

1.

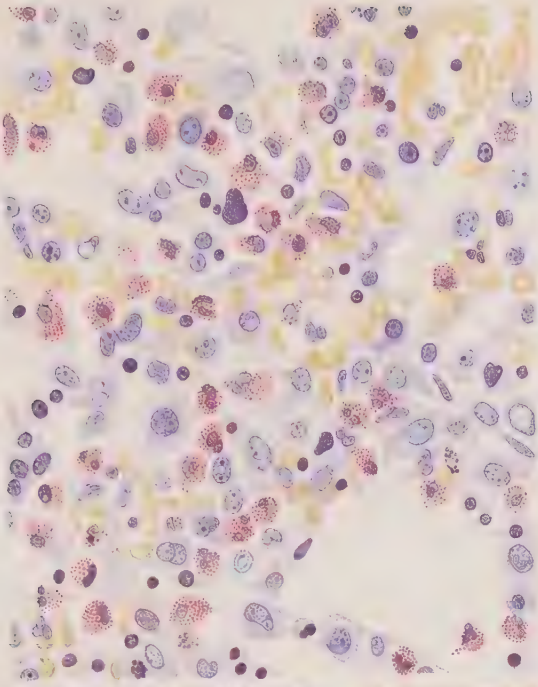

2.

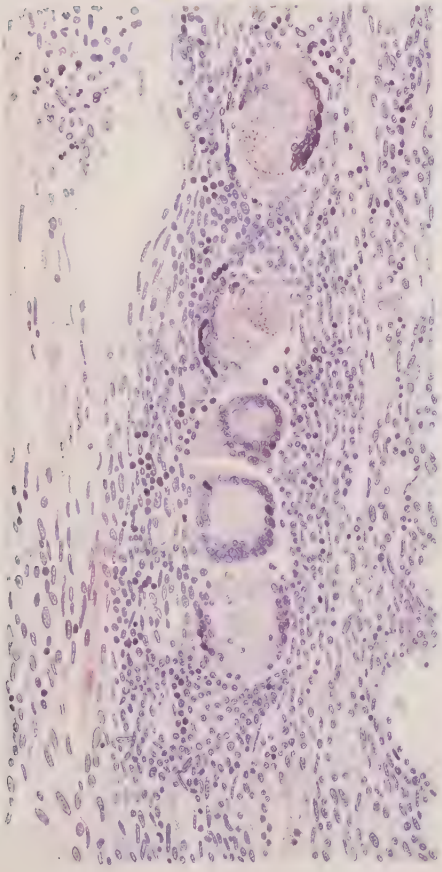

3.

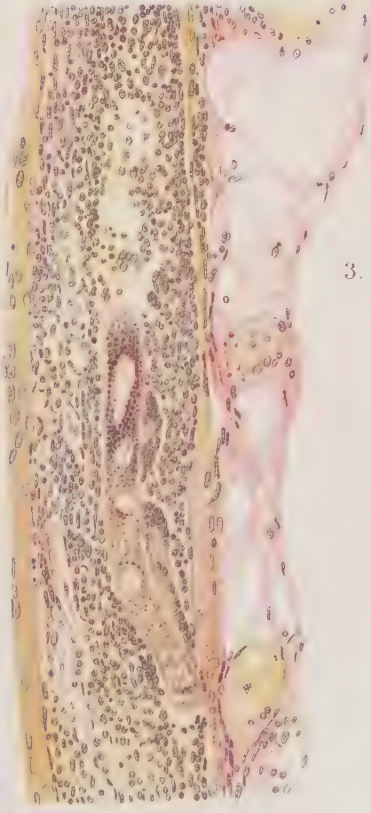

Knorr

Lith. Anst. v. Johannes Arndt, Jena.

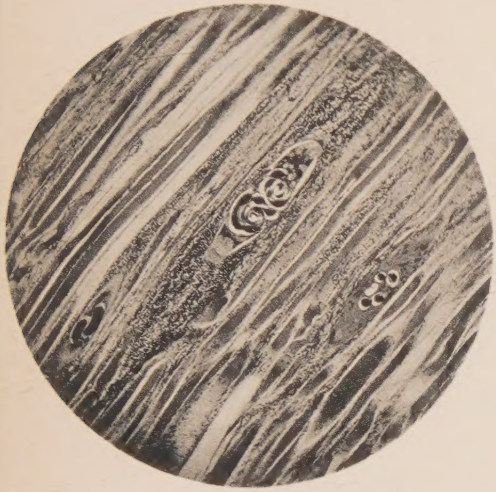

Fig. 4

Winkel, Achrom. 2, Oc. 3.
Zwillingsparasit in der Muskulatur.

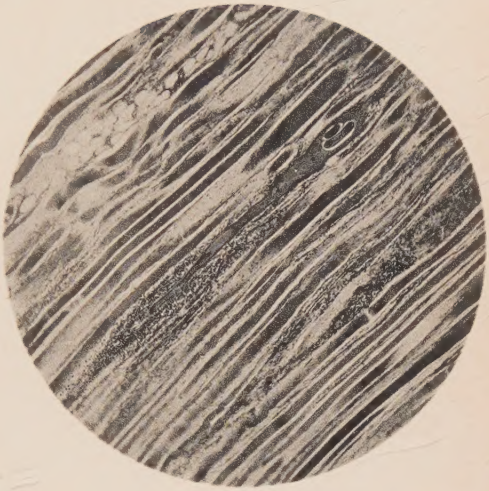

Fig. 5

Winkel, Achrom. 2, Oc. 3.
Speerspitzenförmige Muskelzerfallszone; Einwanderungsstrecke der Trichinelle.

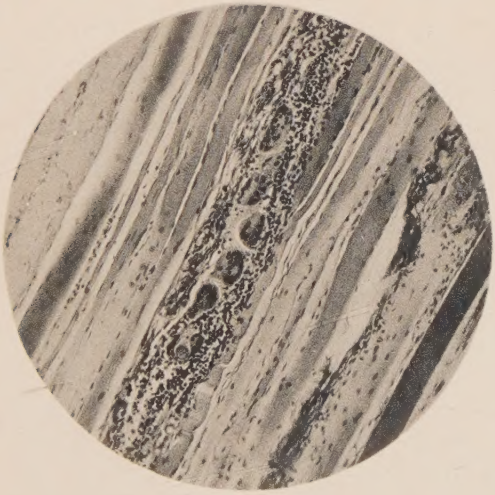

Fig. 6

Winkel, Fluorit Syst. 8 mm. Compl. Oc. 3.
Muskelschollen in der Umgebung einer Trichinelle.
Parasit quer getroffen ganz unten zu sehen.

Knorr.
phot. Präp. Geith.

Lichtdruck von Albert Frisch, Berlin W.

Verlag von F. C. W. Vogel in Leipzig.

G. Pätz'sche Buchdruckerei Lippert & Co. G. m. b. H., Naumburg a. d. S.